

Syndrome d'hyperdivergence faciale

Federico HERNÁNDEZ-ALFARO*

Traduit par Georges Rozencweig

Universitat Internacional de Catalunya, Faculty of Dentistry, Department of Odontology, Campus Sant Cugat Josep Trueta, s/n 08195, Sant Cugat del Vallès, Espagne

MOTS CLÉS :

Chirurgie orthognathique /
Face longue /
Béance /
Sourire gingival

KEYWORDS:

Orthognathic surgery /
Long face /
Open bite /
Gingival smile

RÉSUMÉ – Introduction : Depuis que les analyses céphalométriques existent, un nombre significatif de méthodes d'évaluation de la dimension verticale squelettique a été proposé. De notre point de vue, le diagnostic d'une dysmorphie de la dimension verticale n'a rien à voir avec les chiffres et les mesures. Tout est affaire de perception et plutôt d'impressions subjectives. Cette impression de face longue survient quand un facteur isolé ou plusieurs causes sont réunies : excès vertical maxillaire, infracluse, excès vertical antérieur mandibulaire, face étroite, manque de définition menton-cou. **Méthode :** La planification du traitement est suivie d'une simulation 3D et de la conception-fabrication par ordinateur (CAD-CAM) de gouttières chirurgicales. **Conclusion :** La prise en charge chirurgicale des cas présentant une hyperdivergence faciale met en jeu différentes stratégies thérapeutiques qui peuvent être utilisées isolément ou combinées : impaction maxillaire, réduction verticale du menton, rotation antihoraire du plan occlusal.

ABSTRACT – The long face syndrome. Introduction: Since the beginning of cephalometric analysis, a significant number of approaches to vertical facial proportions have been proposed. In our view, diagnosing a vertical problem has nothing to do with numbers or measurements. It's all about perceptions and – rather subjective – impressions. An "impression" of long face may be provoked by the following causes isolated or combined: vertical maxillary hyperplasia, open bite, anterior vertical mandibular hyperplasia, narrow face, lack of chin-neck definition. **Method:** Clinical planning in these cases is followed by 3D simulation and CAD/CAM generation of surgical splints. **Conclusion:** Surgical management of the Long Face Syndrome may include the following strategies isolated or combined : maxillary impaction, vertical chin reduction, counterclockwise rotation of the occlusal plane.

Comment les dysmorphoses qui intéressent la dimension verticale de la face sont-elles diagnostiquées aujourd'hui? Depuis l'avènement des analyses céphalométriques, un nombre significatif d'évaluations des proportions verticales de la face a été proposé (Fig. 1 et 2).

1. Comment détecter une dysmorphose verticale de la face ?

En observant les visages de la figure 3, nous pouvons nous demander ce qu'ils ont en commun. Les

mesures céphalométriques montrent qu'il s'agit de visages dolichofaciaux, mésofaciaux et même, pour certains, brachyfaciaux. Mais, si nous les observons de manière holistique, dans leur globalité, nous nous rendons compte qu'ils nous donnent tous une *impression* de « face longue ». En d'autres termes, quand nous les regardons, nous éprouvons le besoin, d'une certaine manière, de réduire chirurgicalement leur dimension verticale. Le contraire est vrai. Les analyses céphalométriques des visages de la figure 4 montrent qu'ils appartiennent aux trois catégories de typologies verticales mais, quand nous prenons le temps de les observer, nous ressentons le besoin

* Auteur pour correspondance :
director@institutomaxilofacial.com

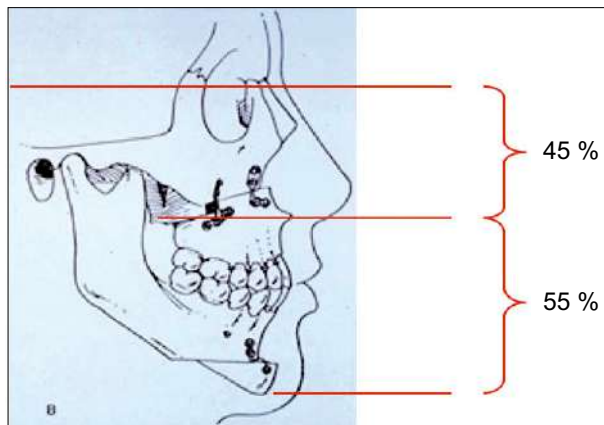


Figure 1

Exemple d'analyse céphalométrique (d'après Delaire et al. [2]).

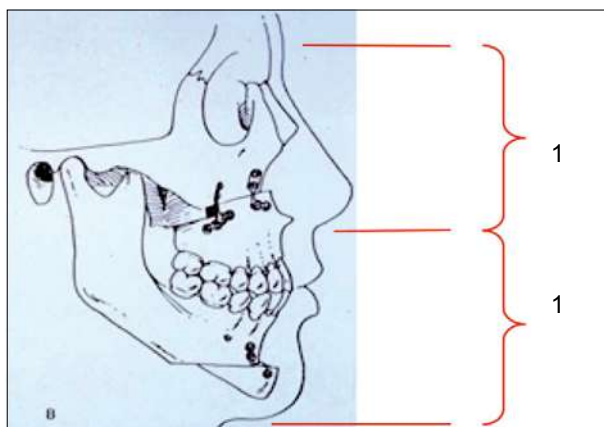


Figure 2

Exemple d'analyse céphalométrique (d'après Legan, et al. [10]).

chirurgical d'augmenter leur dimension verticale. De notre point de vue, le diagnostic de la dimension verticale n'a rien à voir avec les chiffres et les mesures : il s'appuie sur la perception et donc plutôt sur des impressions subjectives.

2. Quels sont les déterminants de la dimension verticale de la face ?

Cette *impression* de face longue ou courte est provoquée par la présence de défauts structurels. Nous pensons que les quatre paramètres suivants conditionnent la dimension verticale de la face.

2.1. La hauteur verticale maxillaire

Un excès vertical du maxillaire est caractérisé par une exposition trop importante de la gencive et des

dents. Cette dernière est un élément important du syndrome de face longue (Fig. 5). Le contraire est vrai pour les faces courtes. Si les incisives maxillaires ne sont pas visibles, il y a de grandes chances que nous ayons un maxillaire verticalement court (Fig. 6). Pour cette raison, quand nous avons l'impression d'être en présence d'une face courte, ou longue, nous devons évaluer la contribution exacte du maxillaire au problème.

2.2. Le recouvrement antérieur

Le degré de recouvrement incisif a un impact certain sur la dimension verticale de la face. Une infraclusion agrandit la face ; une supraclusion la réduit verticalement (Fig. 7).

2.3. La hauteur mandibulaire antérieure

En d'autres termes, c'est la hauteur du menton. Ce paramètre contribue aussi à la dimension verticale antérieure totale du visage et doit être évalué pour analyser l'*impression* de face courte ou de face longue (Fig. 8).

2.4. La largeur de la face

Quoique difficile à modifier, la dimension transversale de la face conditionne sans aucun doute notre perception de la dimension verticale des faces courtes ou longues. Une face évaluée céphalométriquement comme normale nous apparaîtra courte si elle est trop large, ou longue si elle est trop étroite (Fig. 9).

3. Le syndrome de face longue

Comme énoncé plus haut, une impression de face longue peut être provoquée par les différents facteurs suivants, qui peuvent être isolés ou combinés.

3.1. L'excès vertical du maxillaire

C'est sans aucun doute une des causes le plus fréquemment rencontrées dans les cas du syndrome de face longue (SFL). On le rencontre souvent associé, lèvres au repos, avec une exposition excessive des incisives, ou lors du sourire avec une exposition trop importante de la gencive vestibulaire. C'est un paramètre qui est certainement assez subjectif et qui varie avec l'âge, le genre ou l'origine ethnique.

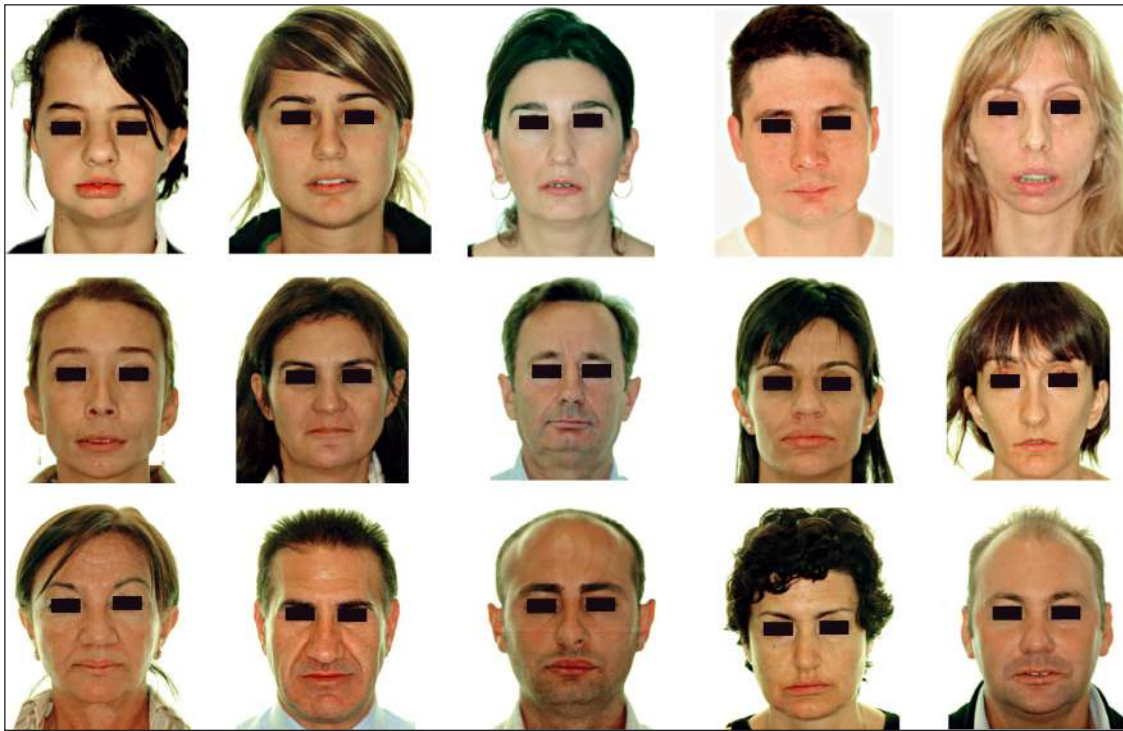

Figure 3
Patients dont l'architecture faciale suggère un excès dans la dimension verticale.




Figure 4
Patients dont l'architecture faciale suggère une insuffisance dans la dimension verticale.

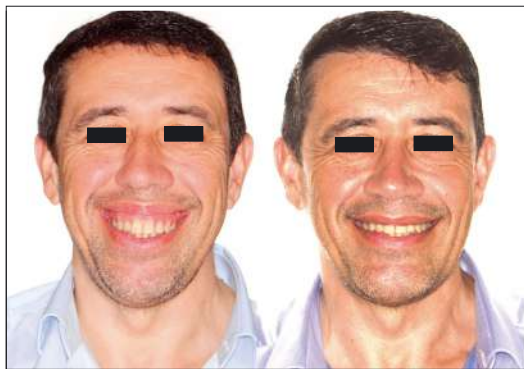

Figure 5

Patient présentant un excès vertical maxillaire. Notez l'exposition dentaire et gingivale excessive. Apparence pré (gauche) et postopératoire (droite).

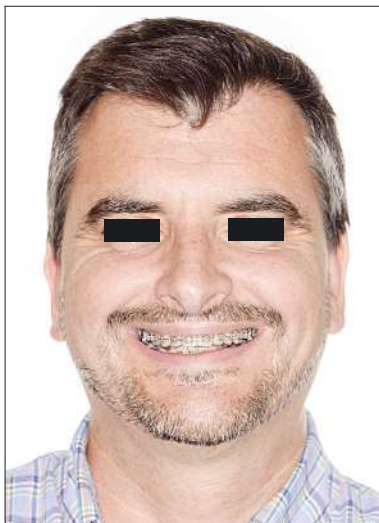


Figure 6

Patient présentant une insuffisance verticale maxillaire. Notez le défaut d'exposition dentaire et gingivale.

Il est primordial de différencier ce diagnostic de celui de l'hyperplasie gingivale qui provoque aussi un sourire gingival, mais n'est pas nécessairement associée à un excès vertical du maxillaire.

3.2. L'infraclusion

Elle est souvent associée à l'excès vertical du maxillaire. Elle conditionne sans aucun doute, à des degrés variables, l'excès vertical du tiers inférieur de la face, contribuant ainsi à l'impression de face longue.

3.3. L'excès vertical antérieur mandibulaire

Ou excès vertical du menton. D'une occurrence plus rare, ce paramètre doit être soigneusement évalué dans le diagnostic du syndrome de face longue.

3.4. La face étroite

Une face normale qui manque de largeur apparaîtra longue.

3.5. Le manque de délimitation menton-cou

Une mandibule déficiente, qui ne permet pas de délimiter le menton du cou, donne immédiatement une impression de syndrome de face longue en vue frontale. Tout se passe comme si la face ne se terminait jamais inférieurement (Fig. 10).

Dans la plupart des cas de syndrome de face longue (SFL), nous observons une combinaison des cinq caractères du problème, les deux premiers apportant, d'après notre expérience clinique, la plus importante contribution au syndrome. La forme la plus typique de SFL associe le sourire gingival, la face étroite, l'absence de sillon labio-mental et l'incompétence labiale. Cette dernière est due à la combinaison d'une infraclusion et d'un excès vertical du maxillaire.

4. Quels sont les objectifs thérapeutiques du syndrome de face longue ?

Après avoir diagnostiqué un SFL par les caractères précédemment décrits, nous devons définir des objectifs : quels caractères normaliser ?

Il est nécessaire de se défaire de cette impression de face longue en normalisant les relations verticales de la face. La correction du sourire gingival et de l'exposition des incisives au repos doit être adaptée aux variables spécifiques d'âge, de genre et d'origine ethnique. La projection du menton contribue à définir la limite inférieure de la face en vue frontale. La distance interlabiale devra être adaptée aux caractères spécifiques de la face du patient en évitant par tous les moyens la béance labiale ou la « sur-compétence labiale ». La redéfinition du sillon labio-mentonnier doit être recherchée par une normalisation des relations entre le torque des incisives inférieures et la projection labio-mentonnaire. Le soutien des téguements de la face, du masque des tissus mous, doit être maintenu ou augmenté pour éviter un vieillissement prématuré de la face. Sans oublier un objectif d'importance : nous devons absolument corriger les dysharmonies dans le plan (axial) antéro-postérieur car une contraction du volume facial peut provoquer une réduction de volume des voies aériennes et, par là-même, des apnées du sommeil [3].

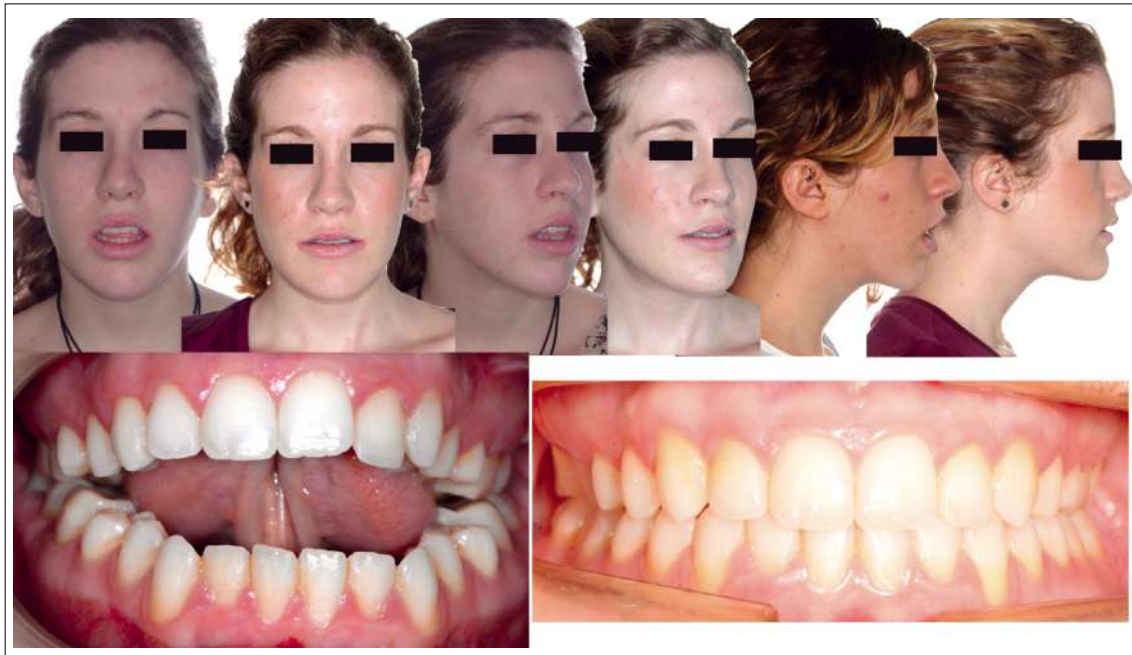

Figure 7

Patientte présentant une infraclusion importante. En haut : vues frontale, de trois-quarts et de profil (apparences pré- et postopératoires). En bas : occlusions pré (gauche) et postopératoires (droite).

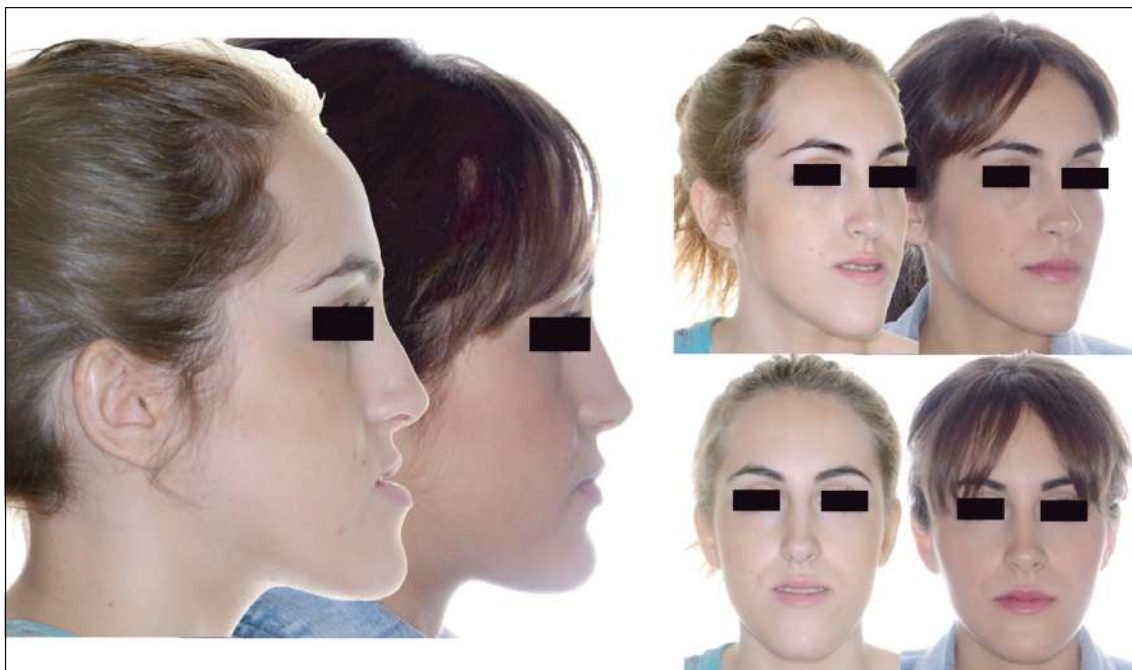


Figure 8

Patientte présentant un menton proéminent. À gauche : vues de profil pré- et postopératoires. À droite : vues de trois quart et de face pré- et postopératoires.

La définition des objectifs à atteindre nous amène naturellement aux stratégies thérapeutiques à adopter pour corriger une dysmorphose faciale spécifique. La gestion thérapeutique des SFL nous confronte pourtant à des limites : le raccourcissement de la face implique fatalement une diminution du soutien des tissus mous. Pour éviter ce dilemme thérapeutique, deux stratégies peuvent et doivent être mises en place. La première consiste à limiter la correction de la dimension verticale. En d'autres termes, une face longue doit rester quelque peu... longue. C'est plus la modification des caractères de cette face longue qui va véritablement modifier

l'impression de face longue (Fig. 11). La seconde stratégie consiste à transférer le raccourcissement vertical de la face dans le plan horizontal, en préservant ainsi le support des tissus mous (Fig. 12).

5. Planification du traitement du syndrome de face longue

La planification chirurgicale du SFL nous amène à déterminer quels sont, parmi les problèmes décrits plus haut, ceux qui concernent spécifiquement notre patient (excès vertical du maxillaire, infraclusion, excès vertical du menton, face étroite). La planification

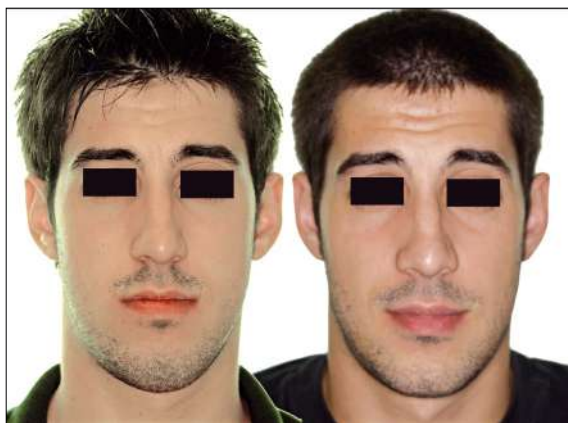


Figure 9

Patient présentant une face étroite avant et après correction chirurgicale de la dysharmonie verticale.

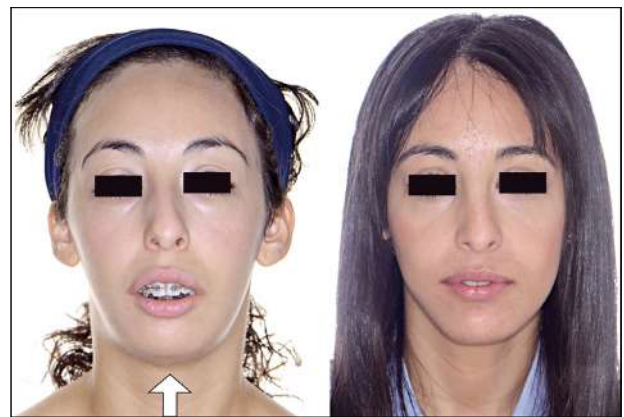

Figure 10

Patiente présentant un défaut de définition de la limite menton-cou avant et après correction chirurgicale de la dysharmonie verticale.

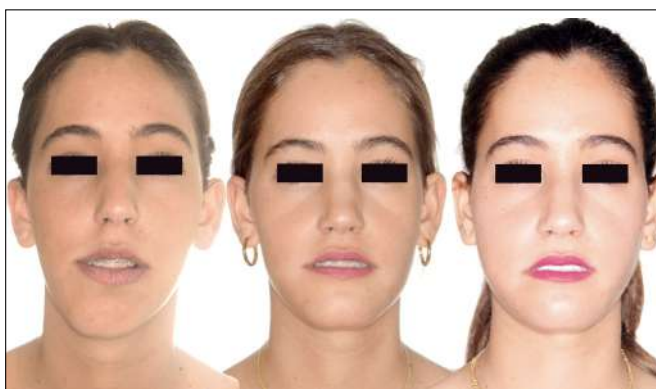

Figure 11

Patiente présentant une face longue et une asymétrie mandibulaire. Situation préopératoire (gauche), à un an (centre) et à trois ans (droite). Notez la correction de l'impression de face longue malgré le strict maintien des dimensions verticales.

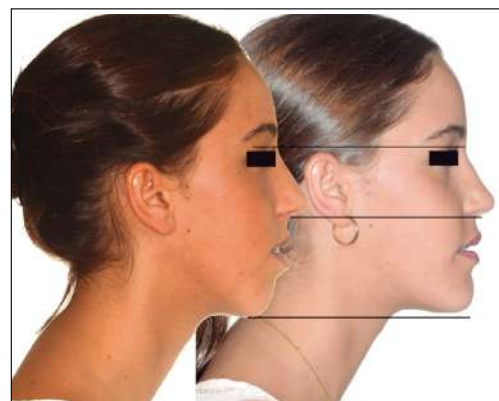


Figure 12

Patiente de la figure 11, vue de profil.

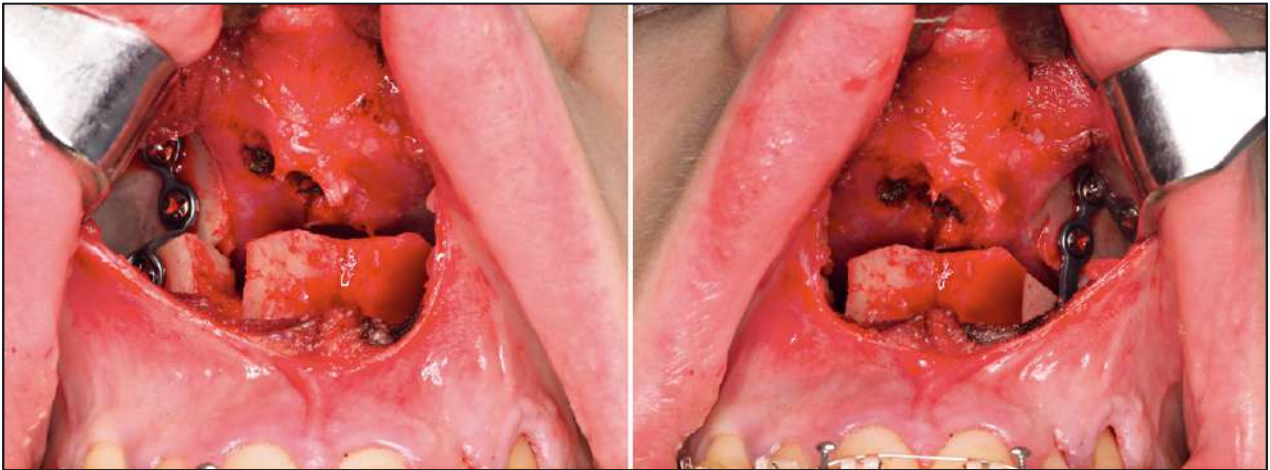

Figure 13

Vue opératoire d'une chirurgie en quatre pièces du maxillaire.

de la préparation orthodontique préchirurgicale des SFL ne rentre pas dans le cadre de cet article mais, comme pour tout traitement combiné orthodontico-chirurgical, une coopération étroite entre l'orthodontiste et le chirurgien est absolument nécessaire. La séquence classique orthodontie-chirurgie-orthodontie a été revue ces dernières années, et nous considérons que tout scénario peut être envisagé [4,5]. De nombreux cas de face longue sont associés à des infraclusions de sévérité variable. Très souvent, la courbe de Spee est prononcée à l'arcade maxillaire. Dans cette situation, il est conseillé de ne pas la niveler, et de faire une marche entre le groupe des dents antérieures et le groupe des postérieures. Ceci peut être réalisé avec un arc de base ou des arcs sectionnels. La béance antérieure est souvent associée à un développement insuffisant du maxillaire dans sa dimension transversale. Dans ce cas, une marche peut également être créée dans l'arc orthodontique entre l'incisive latérale et la canine de chaque côté. Ainsi, le chirurgien pourra faire une ostéotomie maxillaire en trois pièces qui nivellera la courbe de Spee, et corrigera en même temps la dimension transversale (Fig. 13). Orthodontiste et chirurgien devront également s'entendre sur l'amplitude de l'inclinaison du plan d'occlusion car ce choix aura un impact sur le torque des dents antérieures. Le plus souvent, les patients concernés par le syndrome de face longue bénéficient d'une rotation antihoraire du complexe maxillo-mandibulaire, ce qui va augmenter le torque des incisives maxillaires, et

réduire celui des incisives mandibulaires. Ceci devra être pris en compte par l'orthodontiste dans la planification préchirurgicale des déplacements orthodontiques. Depuis huit ans, nous réalisons la visualisation des objectifs de traitement chirurgical (VTO) au moyen d'une plateforme 3D [1, 6]. L'acquisition des données se fait à partir d'une évaluation clinique réalisée par les membres de l'équipe orthodontico-chirurgicale. Nous réalisons un examen radiographique cone beam (CBCT) (IS i-CAT version 17-19, Imaging Sciences International, Hatfield, Pennsylvanie). Les paramètres radiographiques suivants sont utilisés : 120 kV, 5 mA, durée d'acquisition de 7 secondes. La distance des coupes axiales est de 0.30 mm³, le champ d'acquisition de 23 cm. Les images primaires sont stockées sous la forme de 576 fichiers DICOM. Le fichier source est segmenté, pour chaque crâne, avec le logiciel d'imagerie Dolphin pour obtenir une représentation 3D utilisable, qui est ensuite stockée sous la forme d'un fichier « .stl ». L'anatomie des arcades dentaires est ensuite numérisée à l'aide d'une caméra intra-orale (Lava Scan ST scanner, 3M ESPE, Ann Arbor, Michigan). Les deux fichiers « .stl » sont ensuite agrégés à l'aide du logiciel Dolphin qui utilise des algorithmes de fusion « au meilleur ajustement ». Ainsi, nous créons un modèle virtuel du crâne en réalité augmentée. Les ostéotomies précédemment planifiées sont alors appliquées au modèle numérique et les différentes pièces osseuses de la position 3D des incisives maxillaires. Dans la dimension verticale, nous les

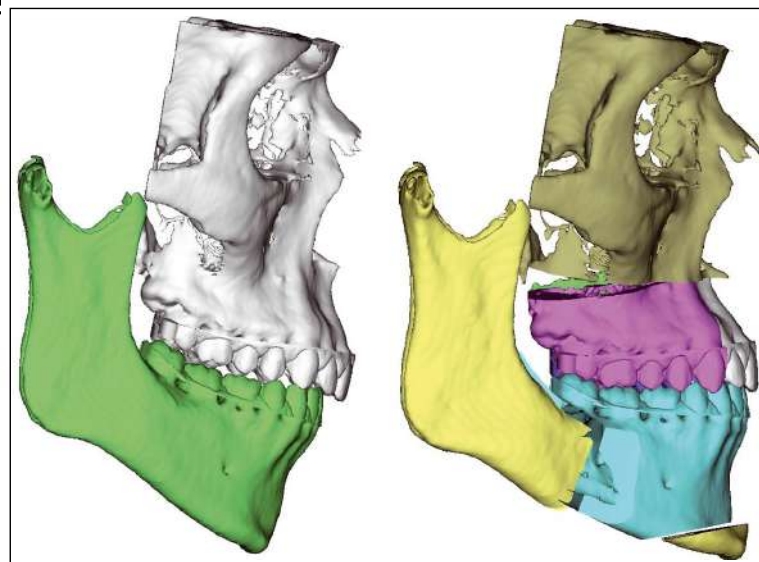


Figure 14

Plan de traitement virtuel sur un modèle de crâne en réalité augmentée.

positionnons dans une situation normale en tenant compte des critères d'âge, de genre et d'origine ethnique. Horizontalement, c'est l'appréciation clinique subjective qui nous guide, mais nous positionnons toujours les incisives centrales en avant d'un plan perpendiculaire au nasion cutané [8].

Ensuite, la mandibule est positionnée en classe I dans les trois dimensions de l'espace par rapport au maxillaire. En prenant pour centre de rotation le bord incisif maxillaire, nous effectuons une rotation du complexe maxillo-mandibulaire pour obtenir une projection adéquate du menton dans la silhouette du profil. Souvent, le menton doit bénéficier d'un repositionnement 3D supplémentaire. Celui-ci est réalisé en dernier dans cette séquence (Fig. 14). Cette plateforme 3D nous permet également de concevoir et de fabriquer, selon un processus CAD-CAM, des gouttières qui sont imprimées sur place en 3D.

6. Traitement chirurgical

Plus de 90 % de nos cas présentant un syndrome de face longue bénéficient d'ostéotomies bimaxillaires parce que la plupart des cas chirurgicaux présentent des dysmorphoses dans les

trois dimensions de l'espace qui ne peuvent être corrigées par la chirurgie d'un seul maxillaire. Pour la grande majorité de ces cas de chirurgie bimaxillaire, nous suivons une séquence chirurgicale comprenant, en premier, un repositionnement de la partie antérieure de la mandibule, ensuite le maxillaire et enfin le menton. Éventuellement ensuite, si nécessaire, nous envisageons les procédures auxiliaires sur le nez, les pommettes, etc. Quand une impaction de plus de 5 mm doit être réalisée au maxillaire, nous opérons le maxillaire en premier, et ce, parce que dans ce cas il est impossible de réaliser une planification 3D de la position mandibulaire si le maxillaire n'a pas été repositionné en premier. Pour opérer le maxillaire, nous suivons notre technique mini-invasive de Le Fort 1 [7].

La chirurgie est réalisée sous anesthésie générale et sous contrôle de l'hypotension. À travers une incision mini-invasive qui s'étend de 12 à 22, nous réalisons une ostéotomie standard de Le Fort 1 à la scie alternative avec une lame de 4 cm. Les ostéotomies latérales sont réalisées en conduisant un ostéotome de la crête nasale du maxillaire à la jonction ptérygo-maxillaire (Fig. 15).

La disjonction ptérygo-maxillaire classique par voie latérale (i.e. avec un ostéotome courbe guidé jusqu'à la fente ptérygo-maxillaire) n'est pas réalisée. Un ostéotome droit est conduit à travers l'ostéotomie horizontale, depuis le pilier piriforme vers

l'arrière jusqu'à la jonction entre le mur postérieur du sinus maxillaire et les processus ptérygoïdiens. Par la suite, quand l'ostéotome se trouve à la jonction ptérygo-maxillaire sous le pilier zygomatique, il est tourné vers l'intérieur et provoque une fracture du maxillaire. Aucune pression n'est appliquée au maillet, mais c'est une rotation rapide et manuelle contrôlée du ciseau qui provoque la séparation verticale du maxillaire de la base du crâne. Pour une mobilisation complète du maxillaire, les parquets vasculo-nerveux palatins sont libérés à la scie piézo-électrique. Ensuite, un fragment d'os est découpé pour permettre l'impaction du maxillaire. La procédure de repositionnement

maxillaire et d'ostéosynthèse se fait de manière classique avec deux ou quatre mini-plaques. Nous avons opéré ainsi plus de 2 000 ostéotomies en quinze ans, avec une incision limitée à 2 cm. La mandibule est opérée de manière classique en réalisant une ostéotomie sagittale bilatérale et une fixation au moyen d'une ou deux plaques de chaque côté (Fig. 16). Quand l'ostéotomie ne concerne que la mandibule, nous opérons sous anesthésie locale et sédation [12]. Le repositionnement du condyle est une phase délicate qui requiert de l'attention, surtout dans les cas où le plan d'occlusion est incliné de manière significative dans le sens antihoraire [11].

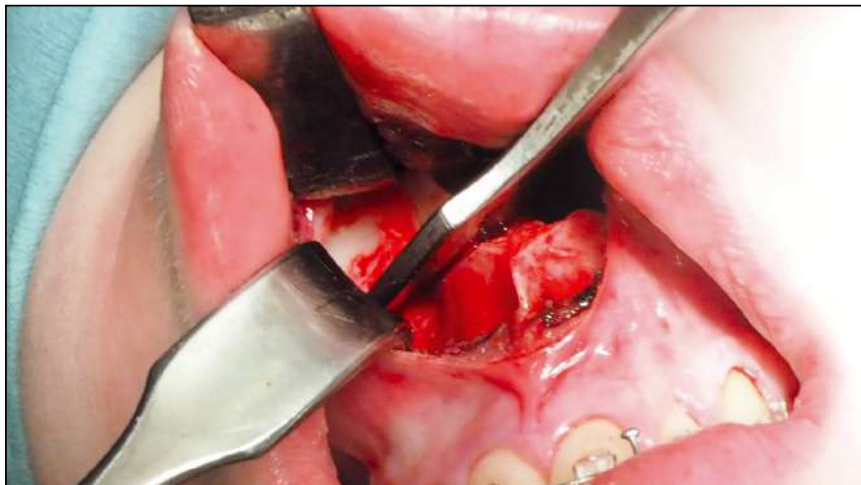

Figure 15

Accès frontal à la jonction ptérygo-maxillaire en glissant un ostéotome le long du trait d'ostéotomie de Le Fort 1.

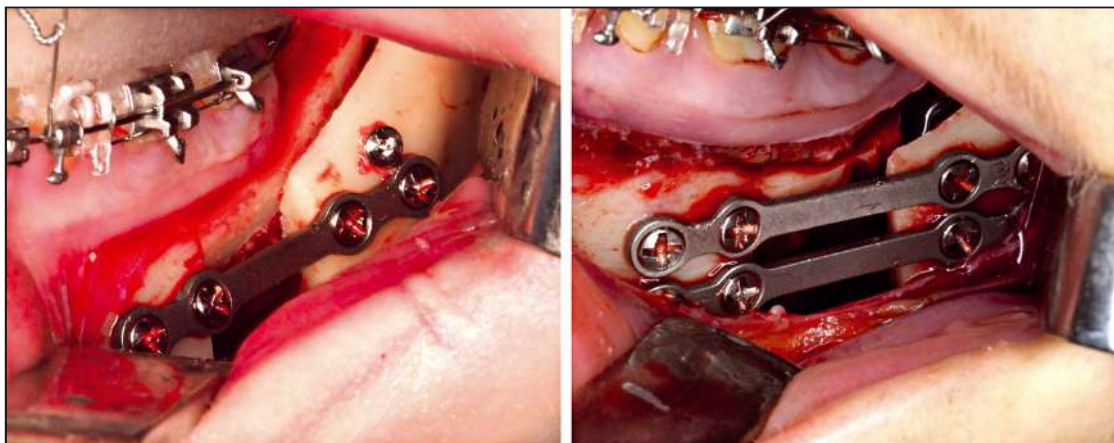


Figure 16

Ostéotomie bilatérale des branches montantes. Fixation par une plaque (avec quatre vis monocorticales) et une vis bicorticale (gauche). Fixation avec deux plaques et huit vis monocorticales (droite).

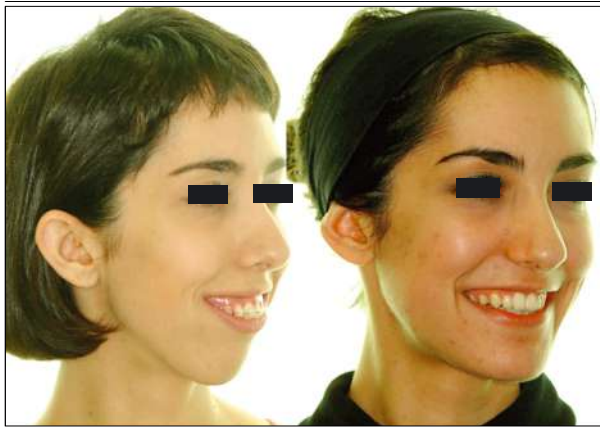


Figure 17

Chirurgie bimaxillaire avec une génioplastie de glissement vers le haut pour une réduction verticale supplémentaire. Vue préopératoire (gauche) et postopératoire (droite).

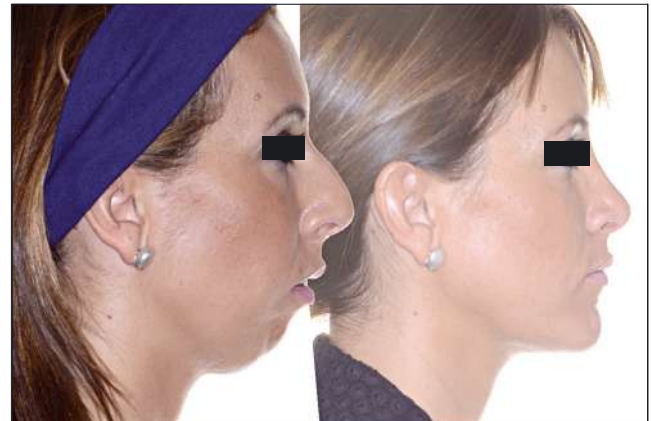

Figure 18

Chirurgie bimaxillaire avec une génioplastie, une rhinoplastie et une chéïloplastie.

Enfin, l'abord du menton se fait par une incision vestibulaire limitée. Après une ostéotomie horizontale, il est repositionné selon notre simulation numérique 3D. Dans les cas de face longue, une réduction verticale du menton peut être réalisée en découpant un coin, un morceau d'os. Dans les cas où un avancement du menton est aussi indiqué, il est possible de diriger le trait d'ostéotomie vers le haut pour que l'avancement du menton soit associé à un repositionnement vers le haut (Fig. 17).

Enfin, si une procédure complémentaire est indiquée (augmentation des pommettes, rhinoplastie, chéïloplastie, etc.), elle est réalisée en dernier [9] (Fig. 18).

7. Conclusion

La gestion des cas présentant un syndrome de face longue constitue un véritable défi thérapeutique.

1. Il est d'abord nécessaire de définir ce qu'est une face longue. Pour le diagnostic squelettique de la dimension verticale, nous sommes partisans d'une approche non céphalométrique, basée sur l'appréciation subjective des éléments de la face.

2. Nous devons identifier objectivement les caractères qui donnent l'impression de face longue pour un individu donné : l'excès vertical du maxillaire, l'excès vertical antérieur mandibulaire, la béance et la face étroite.

3. Nous planifions ensuite avec attention la préparation orthodontique en prenant en compte une éventuelle rotation chirurgicale du complexe maxillo-mandibulaire et une éventuelle préparation orthodontique sur deux plans dans les cas de béance.

4. Le traitement chirurgical des cas de face longue passe plus souvent par une redistribution et une modification des éléments plutôt qu'un véritable raccourcissement vertical de la face. Nous devons toujours envisager une infra-corrrection verticale et une compensation sagittale.

5. La planification 3D est incontournable si l'on veut à la fois s'assurer de déplacements squelettiques précis et remplir l'objectif d'équilibrer le visage.

6. Enfin, le recours à la chirurgie orthognathique minimalement invasive est primordiale pour réduire au minimum la morbidité dans la gestion de ces cas.

Conflits d'intérêt

L'auteur déclare n'avoir aucun lien d'intérêt concernant les données publiées dans cet article.

Bibliographie

- [1] Aboul-Hosn Centenero S, Hernández-Alfaro F 3D planning in orthognathic surgery: CAD/CAM surgical splints and prediction of the soft and hard tissues results - our experience in 16 cases. *J Craniomaxillofac Surg* 2012;40:162-168.

- [2] Delaire J, Schendel SA, Tulasne JF. An architectural and structural craniofacial analysis: A new lateral cephalometric analysis. *J Oral Surg* 1981;52:226–238.
- [3] Hernández-Alfaro F, Guijarro-Martínez R, Mareque-Bueno J. Effect of mono- and bimaxillary advancement on pharyngeal airway volume: cone-beam computed tomography evaluation. *J Oral Maxillofac Surg* 2011;11:e395–e400.
- [4] Hernández-Alfaro F, Guijarro-Martínez R, Peiro-Guijarro MA. Surgery first in orthognathic surgery: what have we learned? A comprehensive workflow based on 45 consecutive cases. *J Oral Maxillofac Surg* 2014;72:376–390.
- [5] Hernández-Alfaro F, Guijarro-Martínez R. On a definition of the appropriate timing for surgical intervention in orthognathic surgery. *Int J Oral Maxillofac Surg* 2014;43:846–855.
- [6] Hernández-Alfaro F, Guijarro-Martínez R. New protocol for three-dimensional surgical planning and CAD/CAM splint generation in orthognathic surgery: an in vitro and in vivo study. *Int J Oral Maxillofac Surg* 2013;42:1547–1556.
- [7] Hernández-Alfaro F, Guijarro-Martínez R. “Twist technique” for pterygomaxillary dysjunction in minimally invasive Le Fort I osteotomy. *J Oral Maxillofac Surg* 2013;71:389–392.
- [8] Hernandez-Alfaro F. Upper incisor to Soft Tissue Plane (UI-STP): a new reference for diagnosis and planning in dentofacial deformities. *Med Oral Patol Oral Cir Buccal* 2010;1:15.
- [9] Hernández-Alfaro F, Valls-Ontañón A, Blasco-Palacio JC, Guijarro-Martínez R. Malar Augmentation with Pedicled Buccal Fat Pad in Orthognathic Surgery: Three-Dimensional Evaluation. *Plast Reconstr Surg* 2015;136:1063–1067.
- [10] Legan HL, Burstone CJ. Soft tissue cephalometric analysis for orthognathic surgery. *J Oral Surg* 1980;744–751.
- [11] Méndez-Manjón I, Guijarro-Martínez R, Valls-Ontañón A, Hernández-Alfaro F. Early changes in condylar position after mandibular advancement: a three-dimensional analysis. *Int J Oral Maxillofac Surg* 2016;45:787–792.
- [12] Raffaini M, Hernandez Alfaro F, Ghilardi R, Garcia Lopez A. The sagittal mandibular osteotomy under local anesthesia and intravenous sedation: four years of multicenter experience. *Int J Adult Orthodon Orthognath Surg* 2002;17(4):267–271.